

## BİR MALİGN MELANOM OLGUSU

Dr. Kemal KARAKAŞ (x)

### ÖZET:

*Yumuşak doku tümörlerinden malign melanom'un kliniği, tedavisi ve neticesi bir olgu nedeniyle hatılatılmaya çalışıldı.*

### GİRİŞ:

Malign melanoma pigment yapıcı melanositlerin bir tümörüdür. En sık 30 ila 60 yaşları arasında görülür. Kadın ve erkeklerde aynı orandadır. Fakat kadınların yaşam süresi daha uzundur.

Primer tümör ekseriya deridedir, fakat uvea, oral mukoza, meninksler, anüs ve ekdodermal mukozanın diğer bölgelerinde de bulunabilir (1). Etigolojisinde travma, x-ışınları, ultraviyole ışınları yanıklar ileri sürülmüştür.

Malign melanom deride bulunan Hutchinson'un melanotik çili, mavi nevus, epiteoid hücreli nevuslar denen juvenil melanomlar, seborreik keratoz, pigmentli bazal hücreli karsinomlarla karışabilir. Nevüsler pigment içeriği bakımından farklıdır. Nevüsün rengi koyu kırmızı kahverenginden, kahverengi, gri ve siyaha kadar değişir. Nevüsler genellikle kıllıdır. yassı yüksek veya nadiren papiller olabilirler. junctional nevusda kılsız olup selim olmakla beraber bundan malign melanom geliştiği kabul edildiğinden önem arz eder. Benign bir nevüsün malign melanomaya değişme şansı  $\frac{1}{250000}$  ile 1/1000000 arasında olarak hesaplanmıştır. Malign melanom bütün kanserlerin % 1-2 sini oluşturur (4). Malign melanom yassı, koyu pigmentli kılsız bir lezyon olmasına rağmen bazan hafifce yüksek, kahverengi ve kıllıda olabilir.

Deride malign melanomun üç tipi vardır.

- 1- Lentigo malign melanom: Hutchinson beninden çıkan melanoma.
- 2- Yüzeysel yayılan (superficial spreading) melanoma.
- 3- Nodüler melanoma.

(x) Atatürk Üniversitesi Tıp Fakültesi Genel Cerrahi Kliniği Yrd. Doçenti

Prognozu en kötü olan nodüler melanoma, en iyi olanda lentigo melanomadır. Yüzeysel yayılan melanoma ise orta derecede prognoza sahiptir.

Malign melanomda yaşam süresi lezyonun bulunduğu yer ilede ilgilidir. Yüzde otuzu alt ekstremitede, yüzde onbeşi üst ekstremitede, yüzde otuzbeşi baş-boyun ve deriden başka-yerde bulunur. En uzun yaşam süresi (10 yıl); alt ekstremitede olanlardadır (% 43,3). En kısa yaşam süreside (10 yıllık) % 6,8 gövdede olanlardadır (4). Nevüde melanomaya değişmeyi düşünderecek belirtiler: Büyüme, renk koyulaşması, pigment lezyonun sınırları dışına çıkması, ikincil nodüllerin (satellit) belirmesi, kanama ve ülserasyondur. Yüzeysel yayılan melanoma keskin kenarlı yuvarlak, düzensiz pigment gösteren yassı lezyonlar olarak görülür. Nodüler melanoma da ise büyüme enine değil derinin derinliğine veya dışına polipoid şekildedir.

Bizim olgumuzda olduğu gibi melanoma lezyonu daha önce çıkarılmış veya lezyon kendiliğinden kaybolmuş olabilir. Yada primer lezyon çok küçük olabilir. Primer tümör çok küçük iken bütün deri ve iç organlar metastazlarla dolmuş olabilir. Malign melanom en erken metastaz yapan bir tümördür. Metastazlar regioner lenf bezlerine olabildiği gibi doğrudan doğruya herhangi bir iç organada olabilir.

Uzun zaman sessiz sedasız duran ve çoğunlukla üzerleri kıllı olan nevüsler bazan birdenbire büyümeye başlayarak kötü huy kazanır, sarkom veya kanser hali gösterebilirler (4). Yaygınlaşan olgularda, genel durum süratle kötüleşir. Karaciğerde metastaz yerleşir. Ve o zaman idrarda melanine çıkar ve idrar açık havada bundan dolayı boyanır.

Tedavisi cerrahidir. Lezyonun çevresinde sağlam doku kalacak şekilde geniş ve derinliğide, derin fasyayı içerecek şekilde lezyon çıkarılır.

Melanomanın mikroskopik evrelendirilmesi cerraha yol göstermesi, yönünden gereklidir. Clark ve arkadaşlarının histolojik esasa dayanan evrelendirimine göre: I. evre: Epidermis, II. evre: Üst papiller dermis, III. evre bütün papiller dermis, IV. evre: Retiküler dermise yayılma, V. evre: Deri altı dokusuna yayılma (1).

Parmak altı melanomada, genellikle parmak amputasyonu, yeterli sayılır. Primer tümörün bölgesel lenf düğümlerine yakın olduğu bölgelerde, lezyonun eksizyonu sırasında lenf düğümlerinin çıkarılması tavsiye edilir. Daha kötü prognoza sahip mukoza ve tırnak altı melanomlarında da bölgesel lenf düğümü diseksiyonu yapılmalıdır. Primer lezyondan uzakta bulunan lenf düğümleri büyümüş olarak bulunursa diseksiyon gerekir.

Kemoterapi: Melanoma, bazı ilaçlara karşı oldukça duyarlı bir tümördür. Bu ilaçların tek başına ve kombine olarak kullanılması ile elde edilen sonuçlar farklılık gösterir. Kemoterapötiklerin-etki oranları % 17 ile % 28 arasında değişmektedir.

**İmmünoterapi:** BCG, *Corynebactrium parvum*, vaccinia aşılı ve Cevanni-sole gibi ilaçlarla immonoterapi denenebilir.

Kemoterapi ve immünoterapiyi birlikte uygulayan çalışmalarda, literatürde belirlemeye başlamıştır. DTIC ve BCG'nin birlikte kullanılmasının cevap oranını ve etki süresini uzattığı bildirilmektedir.

Melanoma radyasyona dirençli bir tümördür. Bununla beraber kemiklerdeki ağrıyı azaltmak veya kırıkları önlemek, lokal kitleleri küçültmek gibi palyatif amaçlarla uygulanabilir.

**Prognoz:** Melanomların % 1'den az bir kısmı kendiliğinden geriliyerek kaybolabilir. Devre I (metastaz yok) de 5 yıllık yaşam üseri % 60-80'dir. Devre II (Lokal deri metastazları)'de 5 yıllık yaşam süresi % 30-50'dir. Devre III de (Bölgesel deri veya lenf düğümü) % 10-25'dir. Devre 0 da (yüzeysel melanoma) 5 yıllık yaşam süresi % 90'dur. Devre IV'de (Hemotojen yayılma) 5 yıllık yaşam süresi % 5'dir.

## OLGU TAKDİMİ

İ.T. 40 yaşında erkek hasta, 4 yıl önce sol ayak tabanında siyahrenkte bir şişlik başladığını ve ağrıyapması üzerine doktora giderek, ayak tabanındaki şişliği çıkarttığını, bundan 3 yıl sonra ayak tabanında aynıyerde şişliğin tekrar meydana geldiğini, bize müracaatından 3 ay öncesol kasığında ve sol koltuk altında şişliklerin oluşması üzerine 11.10.1982 tarihinde polikliniğimize müracaat edip 11304/11318 protokolle kliniğimize yatırıldığı öğrenildi.

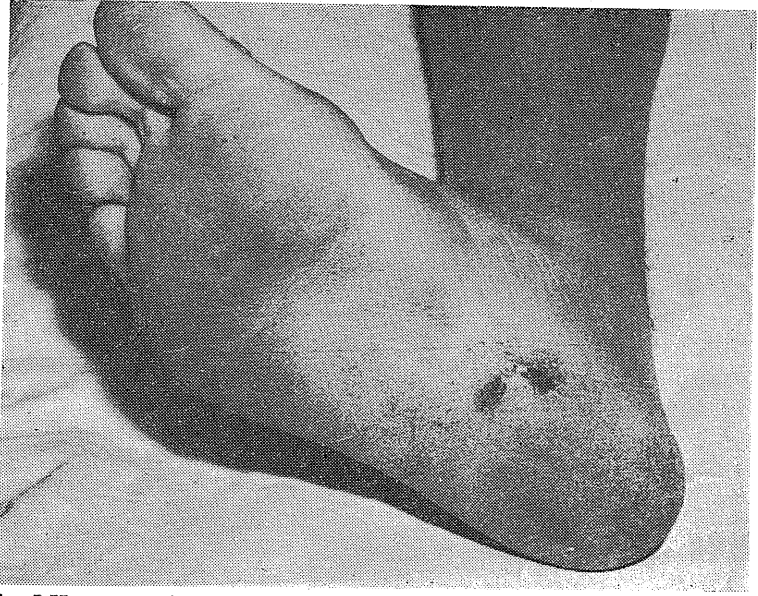
Fizik muayenesinde: Ateş: 36,5, Nabız: 88/dk. TA.: 310/60 mmHg., genel durum iyi, şuur açık, ikter siyanoz tesbit edilemedi. Dolaşım, solunum sisteminde patoloji tesbit edilmedi.

Laboratuar bulguları: Bb: 12, 8 gr. Bk: 6000 NPN: 10,8, Glisemi: 106, İdrar: tahlili ve karaciğer fonksiyon testlerinde patoloji tesbit edilemedi. Çekilen tele ve EKG normaldi.

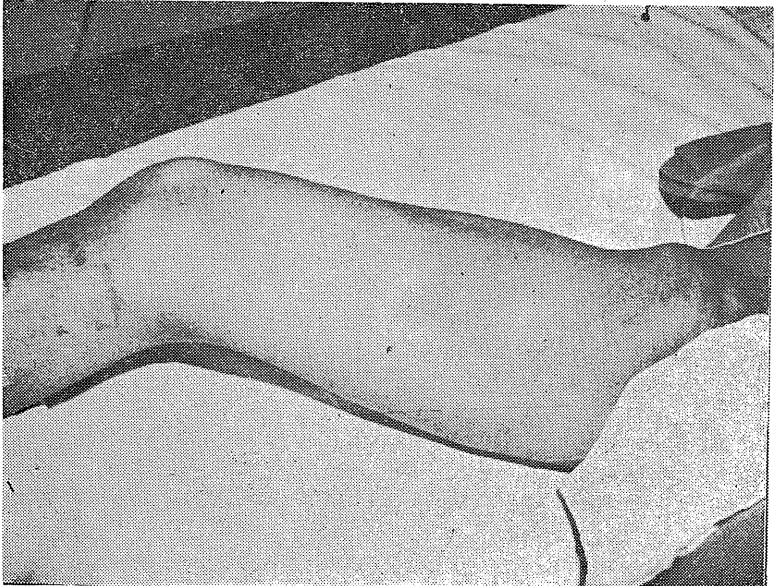
Lokal bulgular: Sol ayak tabanında Resim-1'de-görüldüğü gibi siyah renkte 0,8 ve 1,7 cm. çaplarında iki adet sertlik mevcuttu.

Sol inguinal bölgede Resim-2'de görüldüğü gibi 5x7 cm. çapında üzerin nodüllü sert fikse ağrısız kitle tesbit edildi. Sağ koltuk altında da 3x5 cm. ebadında fikse sert, ağrısız lenfadenopati tesbit edildi.

Sol inguinal kitleden alınan incizyonel biyopsi neticesi; malign melanom metastazı olarak rapor edildi.



Resim 1-Hastanın sol ayak tabanındaki lezyonların görünümü.



Resim 2-Hastanın sol inguinal bölgesindeki metastatik kitlenin görünümü.

## TARTIŞMA

Malign melanomun cerrahi tedavisine karar verirken, cerrahın elinde hastalığının derinliği ve düzeyi hakkında yeterli bilgi bulunmalıdır.

Olgumuzda biyopsi alınıp neticesi malign melanom geldikten sonra, biyopsi yerini 5 cm. kenar ve derin fasiayı içerecek şekilde tekrar çıkarmak gerekirdi. 4 yıl önce olgumuzun ayak tabanındaki kitle çıkartılmış, fakat meslektaşımız ilk eksizyon'da yeterli bir eksizyon yaptığı kanısında olduğu için, ikinci bir müdahale yapmamış... olabileceği düşüncesindeyim.

Olgumuzda, ilk müdahaleden sonra 3 yıl 8 ay hiç bir şikayeti olmadığı tesbit edildi. Son bize müracaatından 2 ay evvel sol ayak tabanında eski eksizyon yerinde siyah 0,5x1,2 cm. çapında sertlik farkettiği tesbit edildi. Bundan 1,5 ay sonra sol bacağının şiştiği ve sol kasığında kitle oluştuğunu ifade etti.

Biz olgumuzda primer lezyonu ve sol kasıktaki lenf bezine ait metastatik-kitlenin eksizyonunu uygun gördük.

Knutson ve arkadaşlarına (1) göre alt ekstremitte malign melanomunda 5 yıllık yaşam süresi % 51,5'dir. Bizim olgumuzda 4 yılını tamamlamıştır. 4'ncü yıl sonunda uzak metastazlar ortaya çıktı.

Küçüksu (4) I. evrede 5 yıllık yaşam süresini % 60-80, devre II (lokal deri metastazları)'de % 30-50, Devre III (Bölgesel deri veya lenf düğümü metastazi) de % 10-25 olarak bildirmektedir.

Malign melanomda; BCG, Corynebacterium parvum, vaccinia aşılı ve le-  
vamisole gibi ilaçlarla immünoterapi denebilir. İmmünoterapiyi kemoterapi ile birlikte uygulanan çalışmalarda literatürlerde belirlemeye başlamıştır. DTIC ve BCG'nin birlikte kullanılmasının cevap oranını ve etki süresini uzattığı bildirilmektedir.

Malign melanoma radyasyona dirençli bir tümördür. Bununla beraber kemiklerdeki ağrıyı azaltmak, lokal kitleleri küçültmek gibi palyatif amaçlarla uygulanabilir.

Olgumuzda 5'inci yılda uzak metastazlar görülmesi üzerine kemoterapi ve radyoterapi uygulamayı kararlaştırdık. Küçüksu (4) kemoterapiklerin etki oranlarının % 17 ile % 28-arasında değiştiğini bildirmektedir.

Olgumuz, kemoterapi için kanser kemoterapisi ile uğraşan Onkoloji Hastanesine gönderildi.

Ein maligner Melanom-Fall

-Zusammenfassung-

Die Klinik, Therapie und das Ergebnis eines malignen Melanoms, das aus einer der weichgewebigen Tumoren ist, wurde wegen eines besonderen Falles erwähnt.

## KAYNAKLAR

- 1- Davis, L.: Christophers Textbook of surgery. W.B. Saunders Comp., philadelphia London 1964.
- 2- Gürkan, K.İ.: Pratik cerrahi, cilt I, İsmail Akgün Matbaası İstanbul 1964.
- 3- Hellner, H. et al: Lehrbuchder Chirurgie, Gearg Thieme Verlag-Stuttgart. 1970.
- 4- Küçüksu, M.N.: Ruacan, A.Ş.: Klinik Onkoloji, Nuve Matbaası S: 439-446 Ankara, 1978.
- 5- Schwartz, I. Seyomur, Principles of surgery, Mc Graw-Hill Book Company New york 1969.